ステロイド局注で症状が軽快した顔面肉芽腫の１例

大藤　聡[1)]　　丸山　理留敬[2)]

キーワード：顔面肉芽腫，ステロイド局注，grenz zone，好酸球，核塵

要　旨

症例　67歳女性　初診のおよそ１カ月前から右外眼角に赤色の皮疹があった。皮疹は次第に増大し赤色局面を形成した。時期を同じくして右上眼瞼に赤色の結節を生じた。生検病理組織像で真皮内に好中球と好酸球を中心とした炎症細胞の浸潤があった。血管周囲に核塵を認めた。表皮直下と付属器周囲の炎症細胞浸潤は少なかった。臨床所見と組織像をあわせて顔面肉芽腫と診断した。ステロイドの局所注射が奏功し発疹は平坦化した。

はじめに

顔面肉芽腫は顔面にみられる周囲皮膚色より暗赤色の円形から卵型の形を示す斑，丘疹あるいは結節を示す皮膚疾患である。日光暴露が関与するとされるが原因不明である。病理組織学的に肉芽腫はみられず，白血球破砕血管炎の像を呈する[1)]。発疹は毛孔の開大を示し，経過は慢性的である[2)]。臨床所見からサルコイドーシス，慢性多型日光疹，皮膚エリテマトーデス，偽リンパ腫，リンパ腫，好酸球性膿疱性毛包炎，好酸球性血管リンパ増殖症，固定薬疹などが鑑別疾患にあがる。確定診断は組織診断によってなされる。治療はさまざまな方法の報告がある。今回われわれはステロイド局注で症状が軽快した顔面肉芽腫の１例を経験したので若干の文献的考察を加えて報告する。

Satoshi OFUJI et al.
1）雲南市立病院　皮膚科
2）出雲徳洲会病院　病理診断科
連絡先：〒699-1221 雲南市飯田96-1
雲南市立病院皮膚科

症　　例

患　者：67歳，女性

初　診：202X年２月

既往症：てんかん，複数の抗けいれん剤に対する薬疹

家族歴：特記事情なし

現病歴：202X年１月ごろより右外眼角に紅色皮疹があった。発疹は痛みも痒みもなかった。徐々に皮疹の部位は広がり隆起してきた。右上眼瞼にも皮疹は生じるようになった。

初診時所見：右上眼瞼におよそ２×１センチメートルの紅色結節があった。右外眼角から右頬にかけて長径がおよそ６センチの範囲で扁平に隆起する紅色斑があった。右頬では毛孔の開大があった（図１）。発疹の大部分は弾性硬であった。

病理組織検査：右頬の紅色斑を生検した。表皮に

図1．顔面肉芽腫治療前

図2．顔面肉芽腫治療後

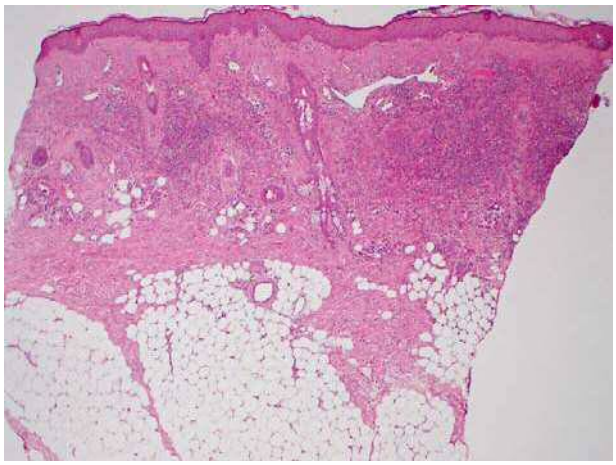

図3．HE染色弱拡大：grenz zoneがある。

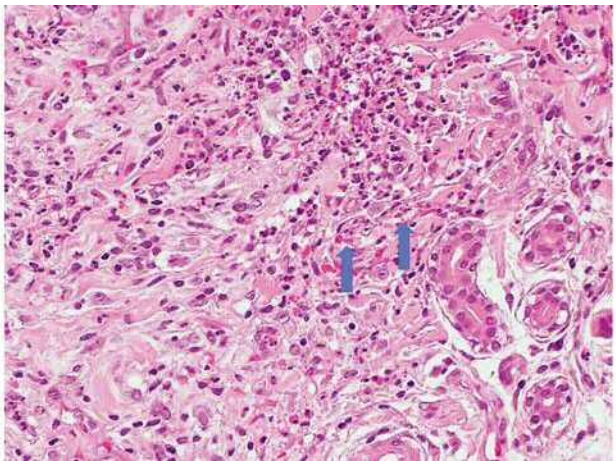

図4．HE染色強拡大：核塵形成がある（矢印）。

は特記すべき異常はなかった。真皮には好中球と好酸球を中心とする密な炎症細胞の浸潤があった。炎症細胞浸潤は真皮の厚さにおいて中央部優位であった。表皮下と付属器周囲では炎症細胞浸潤が乏しかった（grenz zone）（図3）。PAS染色で菌体を認めなかった。ごく一部の領域で血管周囲の核塵があった（図4矢印）。

治療および経過：以上より右上眼瞼と右頬に生じた顔面肉芽腫と診断した。治療は1％リドカイン塩酸塩・アドレナリン注射液を用いてトリアムシノロンアセトニドを4 mg/mlに調整した薬液2 mlを分割して局所注射した。局所注射から3週間後には発疹は平坦化した（図2）。患者はその状態に満足したため追加治療は行わなかった。さらに4週間後の診察時には紅斑と浮腫はさらに軽減していたため治療を終了した。

考　　察

顔面肉芽腫は顔面にみられる暗赤色の円形から卵型の形を示す斑，丘疹あるいは結節を示す皮膚疾患である。自覚症状はないことが多く，経過は慢性的である。医学中央雑誌を検索すると過去5年間で6例の報告がある比較稀なものである。初診時，右上眼瞼に結節があり右ほほに紅斑局面があった。右ほほの発疹は触診上の真皮硬結と毛孔の開大があった。このため毛包部の病変を想起し，

好酸球性膿疱性毛包炎を鑑別疾患に挙げた。また複数の薬剤で薬疹の既往があったので固定薬疹も鑑別に挙げた。病理組織検査所見で述べた様に炎症細胞浸潤は毛包周囲をさけており，毛包周囲以外の真皮組織が肥厚した結果，毛孔開大が目立つ臨床所見を示していたことがわかった。顔面肉芽腫の典型的な病理組織所見では表皮変化は乏しく表皮直下および脂腺毛包周囲に grenz zone がみられる。病変の主座は真皮であり，密な炎症細胞浸潤が認められる。炎症細胞は好酸球および好中球，リンパ球，形質細胞など多彩であり核塵形成も認められるが，組織球や類上皮細胞は目立たず名称とは異なり肉芽腫は形成しない[1-2]。自験例は成書にあるそれぞれの病理所見が見いだされた。ただし核塵形成はごく小範囲の所見であった。血管内皮の膨化，肥厚やフィブリノイド変性，赤血球の血管外漏出など，明らかな血管炎の所見はなかった。様々な治療法の報告があるが治療抵抗性であることが多い。治療としてはステロイド外用，ステロイド局注，ステロイド内服，タクロリムス軟膏外用，DDS 内服，レーザー照射，外科的治療などさまざまな方法が試みられている[3-4]。結節を形成する顔面肉芽腫のうち鼻部に生じたものは治療抵抗性であるとする報告がある[4]。われわれが経験した眼瞼部の顔面肉芽腫結節は成書で紹介されているシンプルな治療法[2] をおこない，速やかに平坦化したので治療の反応性については解剖学的部位も影響している可能性はある。

結　　語

われわれは比較的稀な顔面肉芽腫の診断をおこない，治療する経験を得たので報告した。

利益相反（Conflict of Interest: COI）

開示すべき COI はありません。

文　　献

1）清水宏：新しい皮膚科，中山書店，2018. p167

2）R.H.Champion et al.: ROOK/WILKINSON/EBLING Textbook of Dermatology volume 3, Blackwell Science Ltd, 1998. p2195

3）西岡美南　ほか，ジアミノジフェニルスルフォンが奏功した顔面肉芽腫の１例：臨皮，72: 783, 2018

4）Yurie Shimoda-Komatsu et al. : Chronological observation of surgically-treated granuloma faciale implies the necessity of circumspect management for perinasal nodular subset: Journal of Dermatology, 45: 1122, 2018