MRI 拡散強調像にて脳梁膨大部に可逆性高信号域を認めた低血糖性片麻痺の１例

垣羽寿昭　山本悦孝　山本公美
吉岡かおり　佐藤利昭

キーワード：MRI 拡散強調像，可逆性高信号，低血糖，片麻痺

要　旨

症例は35歳女性。１型糖尿病およびバセドウ病の診断で当科外来通院中であった。X年６月22日起床時に左上下肢の筋力低下を自覚したが，朝食摂取後，１時間程で軽快した。同月24日起床時に呂律困難と左上下肢の動きにくさを自覚するため，当院救急外来を受診した。受診前の血糖自己測定において42 mg/dL と低値であったため，糖分を摂取していた。受診時には上記症状は改善していたが，左下肢の失調性麻痺が残存し，頭部 MRI 検査において脳梁膨大部病変を認め，脳梗塞が疑われ入院となった。発症３日後の頭部 MRI 検査において脳梁膨大部病変は消失し，急性期虚血性変化は認められず，第４病日に後遺症なく退院した。急性期に拡散強調像で脳梁膨大部の可逆性高信号域を確認し得た低血糖性片麻痺の１例を経験したので，文献的考察を加えて報告する。

はじめに

低血糖により生じる神経症候は，通常，意識障害など中枢神経全般の機能低下によるものが一般的であるが，一方で，脳卒中様の片麻痺を呈する症例も散見される。低血糖脳症の画像所見として，頭部 MRI の拡散強調像（diffusion weighted image; DWI）において内包後脚，脳梁膨大部，放線冠などに高信号を呈することが報告されている。今回筆者らは，急性期に DWI で脳梁膨大部の可逆性高信号域を確認し得た低血糖性片麻痺の１例を経験したので，文献的考察を加えて報告する。

症　例：35歳，女性。

主　訴：呂律困難，左上下肢の動かしにくさ。

現病歴：１型糖尿病（18歳時発症）およびバセドウ病の診断で当科外来通院中であった。X年６月22日起床時に左上下肢の筋力低下を自覚したが，朝食摂取後，１時間程で軽快した。同月24日起床時に呂律困難と左上下肢の動かしにくさを自覚するため，当院救急外来を受診した。受診前の血糖

Toshiaki KAKIBA et al.
松江赤十字病院糖尿病・内分泌内科
連絡先：〒690-8506 島根県松江市母衣町200
松江赤十字病院糖尿病・内分泌内科

自己測定において42 mg/dLと低値であったため，糖分を摂取していた。受診時には上記症状は改善していたが，左下肢の失調性麻痺が残存し，頭部MRI検査において脳梁膨大部病変を認め，脳梗塞が疑われ入院となった。

既往歴：31歳時に一過性脳虚血発作（左片麻痺）。

生活歴：喫煙なし，飲酒なし。

家族歴：特記事項なし。

現　症：身長164cm，体重64kg，BMI 23.8kg/㎡。血圧131/83 mmHg，脈拍80/分・整，体温37.0度。結膜に貧血や黄疸なし。甲状腺腫大なし，頚動脈雑音なし。胸部はラ音聴取せず，心音正常，心雑音なし。腹部は平坦かつ軟，圧痛なし。下腿浮腫なし。Barreテスト陰性，Mingazziniテストは左下肢に動揺あり。MMTでは，Iliopsoas 5/4，Hamstrings 5/4，Tibial Anterior 5/4，Extensor halluces longs 5/4。歩行は正常で，継ぎ足や片足立ちは可能，Romberg陰性。感覚は表在覚，深部覚ともに正常。膝蓋腱反射正常，アキレス腱反射正常，病的反射認めず。

検査所見：尿検査で尿糖および尿ケトン体を認めた。血液検査では，来院時血糖289 mg/dL，HbA1c 7.3%であった（表1）。髄液検査，心電図検査，心臓超音波検査，胸部X線検査および頚動脈超音波検査では特記すべき異常所見を認めなかった。症状出現1時間45分後に施行した頭部MRIでは，脳梁膨大部にDWI高信号/ADC低信号の病変を認めた（図1）。

臨床経過：急性発症の左片麻痺を認め，低血糖を伴っており，糖質補充後も左下肢失調性麻痺が残存した。頭部MRIにて脳梁膨大部に病変を認め，

表1　入院時検査成績

＜検尿＞			＜生化学＞					
pH	6.5		TP	6.6	g/dL	HDL-C	66.1	mg/dL
Glu	(4+)		Alb	3.8	g/dL	LDL-C	117	mg/dL
Pro	(-)		T-Bil	0.6	mg/dL	TG	118	mg/dL
Bl	(-)		AST	11	IU/L	CRP	0.01	mg/dL
Ket	(1+)		ALT	10	IU/L	FT3	3.10	pg/mL
Bil	(-)		LDH	163	IU/L	FT4	1.35	ng/dL
Uro	(N)		ALP	186	IU/L	TSH	0.89	μU/mL
			AMY	50	IU/L	PG	289	mg/dL
＜血液一般・凝固系＞			γ-GTP	9	IU/L	HbA1c	7.3	%
WBC	4700	/μL	BUN	9.2	mg/dL	抗GAD抗体	17.6	IU/mL
RBC	468×10^4	/μL	Cre	0.48	mg/dL	抗核抗体	(-)	
Hb	12.5	g/dL	UA	2.7	mg/dL	抗SS-A抗体	(-)	
Ht	38.3	%	Na	141	mEq/L	抗カルジオリピンβ2GPI抗体		
Plt	28.9×10^4	/μL	K	4.1	mEq/L		<1.2	IU/mL
PT	11.1	sec	Cl	108	mEq/L	プロテインC活性	98	%
〃	123	%	Ca	8.7	mg/dL	プロテインS活性	64	%
APTT	30.4	sec						
Fib	201	mg/dL						

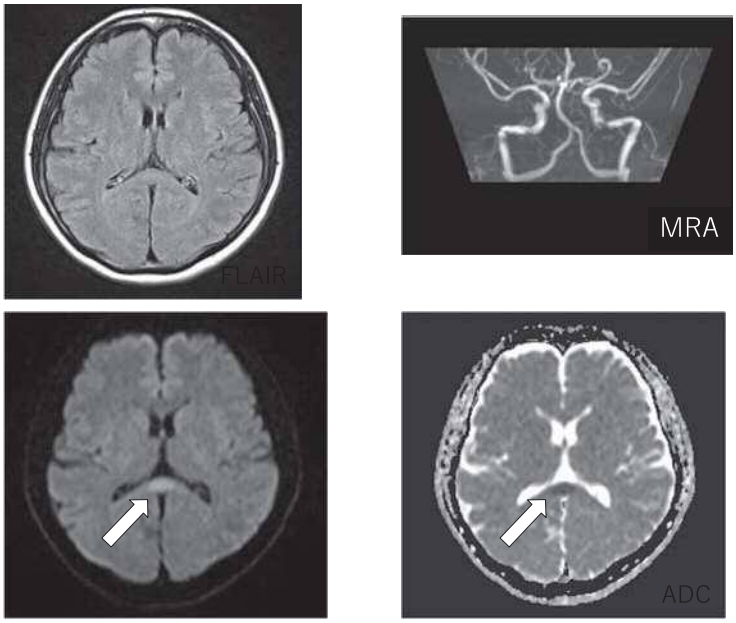

図1　頭部MRI画像

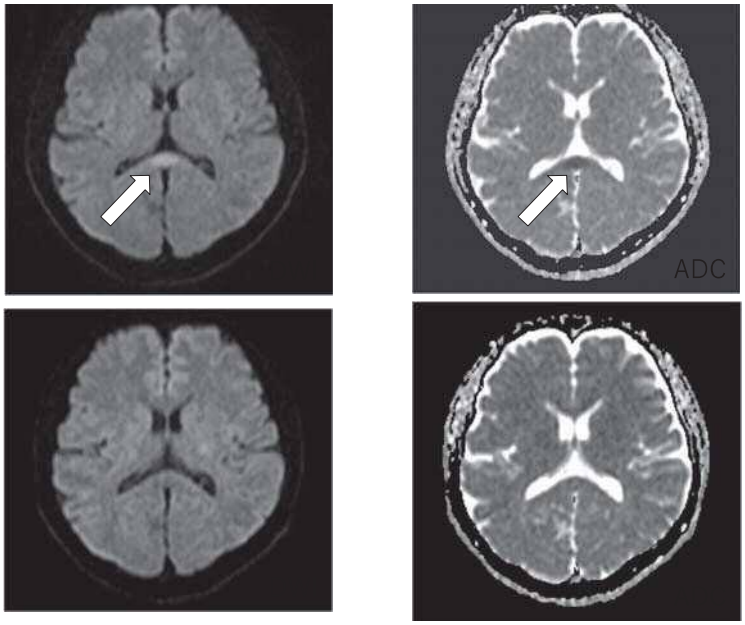

図２　頭部 MRI 画像の変化

脳梗塞の可能性も否定できず，第１病日よりアスピリン，エダラボンの投与を開始，第３病日には左下肢の失調性麻痺は消失した。第４病日に施行した頭部 MRI では脳梁膨大部病変は消失しており（図２），急性期虚血性変化も認めず，第５病日に自宅退院となった。

考　　察

低血糖発作により急性期脳卒中と同様な片麻痺を発症することがあり，両者の鑑別に苦慮する場合がある。高橋らは救急搬送された低血糖症例における検討で，低血糖性片麻痺が1.8％に認められたと報告している[1)]。

低血糖性片麻痺例での画像所見として，MRI DWI 上，一側もしくは両側の内包後脚に高信号がみられることが65％と最多で，脳梁膨大部が30％と次ぎ，その他，大脳皮質，放線冠，基底核，橋が病巣となる場合もあるとされる[2)]。低血糖症では，グルコース枯渇に伴う代謝エネルギー低下，細胞膜イオンポンプ障害に伴う細胞外腔の狭小化および細胞性浮腫を反映して DWI で高信号を呈する[3)]。可逆的な DWI 高信号/ADC 低信号を呈した低血糖性片麻痺の症例は，我々の渉猟し得た限り文献上の報告は８例あり（表２），内包や脳梁膨大部が好発部位であることが見てとれる。こうした限局性病変では通常早期に異常信号が消失するが，その極端な例として，Atay らは，脳梁膨大部と左内包後脚に DWI 高信号を呈した低血糖脳症の患者で糖の投与後に症状はすぐに改善し，２時間後に撮影した MRI では異常信号が消失し

表２　可逆的な DWI 高信号/ADC 低信号を呈した低血糖性片麻痺の報告例

著者（年）	年齢/性	臨床症状	DWI高信号/ADC低信号の部位	転帰
Bottcher (2005)	77/M	左不全片麻痺 構音障害	両側放線冠 脳梁膨大部	回復
Albayram (2006)	68/F	右不全片麻痺 発語不明瞭	両側内包	回復
Kim (2006)	78/F	右不全片麻痺 構音障害	左側内包後脚 脳梁膨大部	回復
Terakawa (2007)	63/M	右不全片麻痺	左側内包 脳梁膨大部	回復
Kagawa (2009)	69/F	右不全片麻痺 構音障害	脳梁膨大部	回復
〃	60/M	右不全片麻痺	脳梁膨大部	回復
Yamashita (2010)	63/M	右不全単麻痺	左側内包後脚 脳梁膨大部	回復
Kubota (2014)	79/M	右不全片麻痺	左側内包後脚	回復
Present case	35/F	左不全片麻痺	脳梁膨大部	回復

たという例を報告している[4]。Johkura らは，低血糖性昏睡患者36例にブドウ糖静注後，MRI を施行し，DWI で異常所見を13例に認め，その全例に内包の異常を10例に白質の異常を認めたと報告している。異常所見のない患者，内包のみの異常を認めた群では1日以内に完全回復し，白質に異常を認めた群では1週間後の回復も十分ではなかったことから，初めに内包に現れた変化が白質に広がると考えられ，白質にまで病変が拡大すると予後は不良であると結論づけている[5]。片麻痺の有無に関わらず内包は低血糖に対し脆弱な部位の一つであると考えられる。

本症例で見られた可逆性脳梁膨大部病変は，ウイルス感染症[6]や細菌感染症[7]，抗痙攣薬内服中の患者[8]などでも認められており，必ずしも低血糖症に特異的な病変ではないものの，脳梗塞と早期鑑別する上で，また低血糖脳症や低血糖性片麻痺の予後を予測する上で，相補的情報を提供しうる所見であると考える。

結　　語

MRI 拡散強調像にて脳梁膨大部に可逆性高信号域を認めた低血糖性片麻痺の1例を経験した。頻度として稀ではあるものの，巣症状を呈する症例をみた場合，低血糖症の可能性を念頭に置く必要がある。

尚，本論文の要旨は日本糖尿病学会中国四国地方会第54回総会（2016）において発表した。

利益相反　開示すべき COI（Conflict of Interest）関係にある企業はありません。

参　考　文　献

1）高橋哲也，他：救急外来における低血糖症例の検討．日救急医会誌24：391-8，2013

2）Yoshino T, et al: A case of hypoglycemic hemiparesis and literature review. Ups J Med Sci 117: 347-51, 2012

3）Bottcher J, et al: Localized reversible reduction of apparent diffusion coefficient in transient hypoglycemia-induced hemiparesis. Stroke 36: e 20-22, 2005

4）Atay M, et al: Transient cytotoxic edema caused by hypoglycemia: follow-up diffusion-weighed imaging features. Emerg Radiol 19: 473-5, 2012

5）Johkura K, et al: Early diffusion MR imaging findings and short-term outcome in comatose patients with hypoglycemia. AJNR Am J Neuroradiol 33: 904-9, 2012

6）Ganapathy S, et al: Transient isolated lesion of the splenium associated with clinically mild influenza encephalitis. Pediatr Radiol 38: 1243-1245, 2008

7）日比野真，他：可逆性脳梁膨大部病変に伴う失調症状にステロイド投与が奏効したレジオネラ肺炎の1例．日呼吸会誌49：651-6，2011

8）Maeda M, et al: Transient splenial lesion of the corpus callosum associated with antiepileptic drugs: evaluation by diffusion-weighted MR imaging. European Radiology 13: 1902-06, 2003