

第一楔状骨単独骨折の1例

お 生 越 英 二 ま 庭 昌 人
ご し え い に わ ま さ と
じ 馬

キーワード：Isolated medial cuneiform fracture

要 旨

今回われわれは階段から転落，第一楔状骨単独骨折の症例を経験した。第一楔状骨単独骨折は稀な外傷で，初診時に見逃すことがあるので単純X線像は斜位像に加え，CT撮影も考慮すべきである。

はじめに

第一楔状骨骨折の多くは Lisfranc 関節脱臼に合併し，第一楔状骨単独骨折は比較的稀である。

今回われわれは第一楔状骨単独骨折の症例を経験したので若干の文献的考察を加えて報告する。

症 例

症例：71歳女性

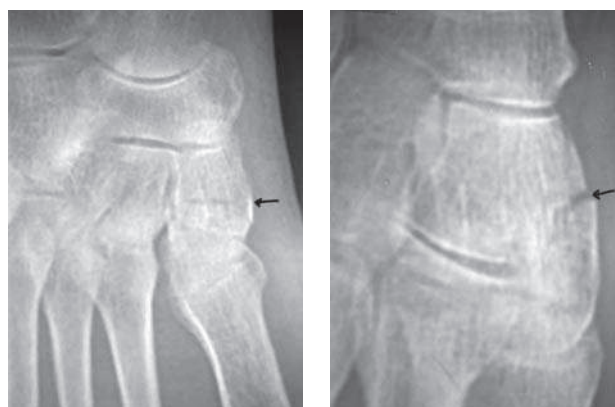
主訴：右足背内側部痛

既往歴：特記すべきことなし

現病歴：階段から転落，右前足部が底屈を強制され受傷。疼痛が軽減しないので翌日当院を受診した。

初診時所見：右足背内側部に疼痛，腫脹，圧痛および歩行時痛を認めた。

初診時X線所見：右第一楔状骨単独骨折を認めた



X線 正面

X線 斜位

図1 初診時X線所見

(図1)。

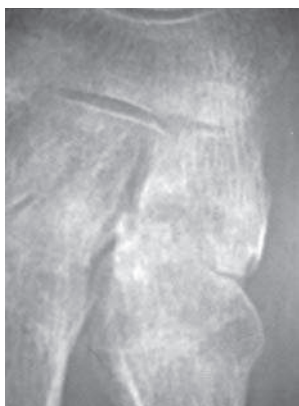
経過：下腿ギプス固定（荷重可）受傷後1ヶ月のX線検査（図2）以後ギプスシャーレを2週間装着し，経過良好にて6週間後からリハビリテーションを開始した。受傷後2ヶ月のX線検査（図3）受傷後3カ月のX線検査は骨癒合は良好で疼痛は消失し，ADLに支障はない。（図4）

Eiji OGOSHI et al.

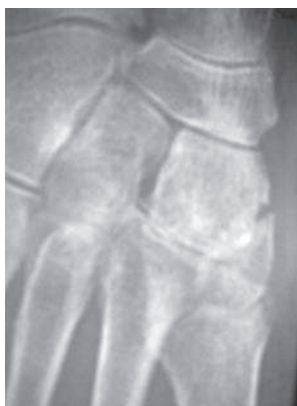生越整形外科クリニック

連絡先：〒694-0064 大田市大田町大田イ263-8

生越整形外科クリニック

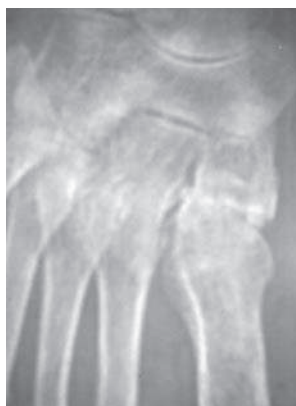

X線 正面

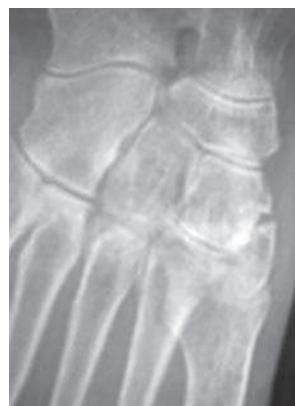

X線 斜位

図2 1ヶ月後X線所見

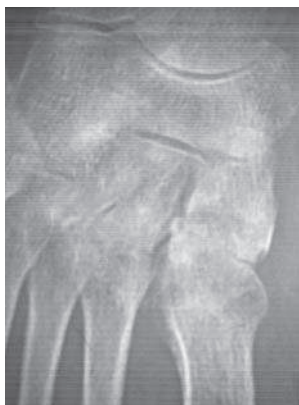

X線 正面

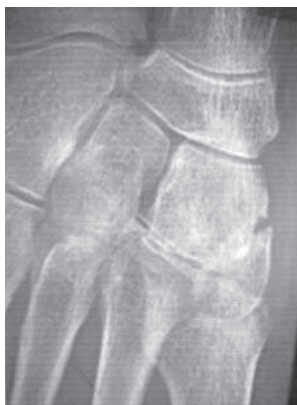

X線 斜位

図4 3ヶ月後X線所見



X線 正面



X線 斜位

図3 2ヶ月後X線所見

考 察

第一楔状骨単独骨折は全足部骨折の1.7%と比較的稀な骨折である¹⁾。われわれが渉猟した範囲ではこれまで10例の報告がみられる²⁻¹¹⁾。

診断は単純X線像では他の楔状骨や中足骨が重なるため見逃すことがあるので第一楔状骨単独骨折を疑う場合、単純X線像は斜位像に加え、CT撮影が有効である⁹⁾。

足根中足関節の靭帯構造において第二趾～第五趾での中足骨基部間の靭帯は母趾～第二趾間には存在せず、第一楔状骨と第二中足骨基部間が脆弱な斜靭帯でのみ支持されている¹²⁾。(図5) 一般的に足部に外力が加わった場合には第一中足骨へ

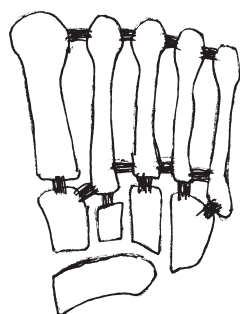


図5 足根中足関節の靭帯構造

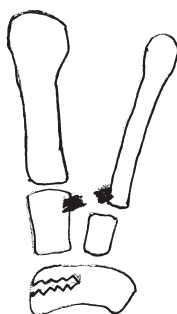


図6 母趾中足骨の内転方向への外力で斜靭帯が断裂する Lisfranc 脱臼骨折となる

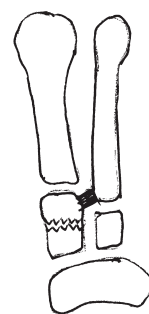


図7 斜靭帯の断裂が生じないと第一楔状骨単独骨折となる。

の内転方向への外力が Lisfranc 関節の靭帯断裂を引き起こし, Lisfranc 関節脱臼骨折となる¹³⁾。(図6) 一方足部前後方向からの介達外力に加えて第一楔状骨直上より直達外力が加わり, 靭帯断裂が生じない場合には外力が直接第一楔状骨に伝播され, 第一楔状骨単独骨折が生じる³⁾。(図7) 本症例は転倒時前足部を強制的に底屈され, 直達外力が加わったと考えられる。われわれの症例の

骨折形態は横骨折であった。

第一楔状骨単独骨折は転位がある場合は観血的治療が必要である^{6,11)}。

ま と め

われわれは比較的稀な第一楔状骨単独骨折を経験し, 保存的治療で良好な結果を得た。

文 献

- 1) Wilson ES et al: Stress fracture and analysis of 250 Consecutive cases. Radiology 92: 471, 1969.
- 2) 加藤 武 他: 第一楔状骨偽関節の1症例. 日足外会誌, 7: 200, 1986.
- 3) 三原卓也: Lisfranc 関節の脱臼を伴わない第一楔状骨骨折の1例. 臨整外, 25: 175-178, 1990.
- 4) Pattersen RH et al: Isolated fracture of the medical Cuneiform. J. Orthop, Trauma, 7: 94-95, 1993.
- 5) Olson RC et al: Isolated medical cuneiform fracture Review of the literature and report of two cases. Foot Ankle Int., 21: 150-153, 2000.
- 6) +6 楊雪梅 他: 内側楔状骨の単独骨折の1例. 仙台赤十字病医誌, 14: 45-49, 2005.
- 7) 大石崇人 他: 第一楔状骨単独骨折の1例. 整形外科, 59: 1343-1345, 2008.
- 8) Taylor sf et al: Isolated medical cuneiform fracture: a special forces soldier with a rare injury. South. Med. J. 101: 848-849, 2008.
- 9) Guler F et al: Isolated medical cuneiform Fractures: report of two cases and review of The literature. Foot Ankle Spec., 4: 306-309, 2011.
- 10) Eraslan A et al: Isolated medical cuneiform fracture: A commonly missed fracture. BMJ Case Repo., 22: 1-2, 2013.
- 11) 横田秀峰 他. 稀な Lisfranc 関節脱臼を伴わない第一楔状骨単独骨折の1例. 64: 218-222, 2015.
- 12) Wiley JJ: The mechanism of tarsometatarsal Joint injuries. J. Bone Joint Surg. Br., 53: 474-482, 1971.
- 13) 野村茂治 他: スポーツ中に起こった拇趾 Lisfranc 単独脱臼骨折の4例. 別冊整形外科, 23: 184-188, 1993.