

## 第一楔状骨単独骨折の1例

お 生 越 英 二                      ま 馬 庭 昌 人

キーワード：Isolated medial cuneiform fracture

### 要 旨

今回われわれは階段から転落，第一楔状骨単独骨折の症例を経験した。第一楔状骨単独骨折は稀な外傷で，初診時に見逃すことがあるので単純X線像は斜位像に加え，CT撮影も考慮すべきである。

### はじめに

第一楔状骨骨折の多くはLisfranc関節脱臼に合併し，第一楔状骨単独骨折は比較的稀である。

今回われわれは第一楔状骨単独骨折の症例を経験したので若干の文献的考察を加えて報告する。

### 症 例

症例：71歳女性

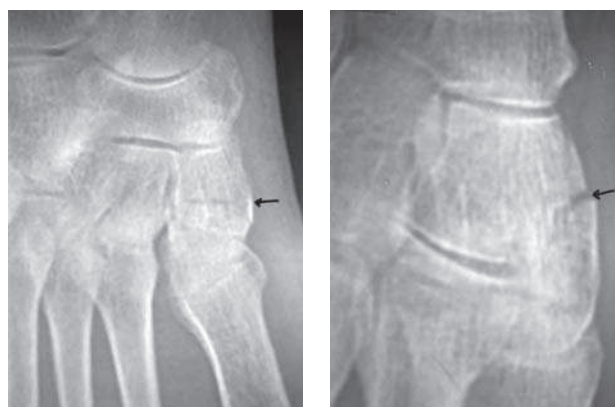
主訴：右足背内側部痛

既往歴：特記すべきことなし

現病歴：階段から転落，右前足部が底屈を強制され受傷。疼痛が軽減しないので翌日当院を受診した。

初診時所見：右足背内側部に疼痛，腫脹，圧痛および歩行時痛を認めた。

初診時X線所見：右第一楔状骨単独骨折を認めた



X線 正面

X線 斜位

図1 初診時X線所見

(図1)。

経過：下腿ギプス固定（荷重可）受傷後1ヶ月のX線検査（図2）以後ギプスシャーレを2週間装着し，経過良好にて6週間後からリハビリテーションを開始した。受傷後2ヶ月のX線検査（図3）受傷後3カ月のX線検査は骨癒合は良好で疼痛は消失し，ADLに支障はない。（図4）

Eiji OGOSHI et al.

生越整形外科クリニック

連絡先：〒694-0064 大田市大田町大田イ263-8

生越整形外科クリニック