当院における成人鼠径ヘルニア修復術の検討：腹腔鏡下鼠径ヘルニア修復術と Mesh-plug 法の比較検討

舟塚雅英　小西伊智郎
内藤篤　杉原登司夫

キーワード：成人鼠径ヘルニア，Mesh-plug 法，腹腔鏡下鼠径ヘルニア修復術
（経腹的腹膜前修復法：transabdominal mesh repair 法）

要　旨

当院では，1995年より成人鼠径ヘルニア症例に対し，in-lay 術式である腹腔鏡下鼠径ヘルニア修復術（経腹的腹膜前修復法：transabdominal mesh repair 法：TAPP 法）を積極的に施行し，2003年より on-lay 術式である Mesh-plug 法による tension-free 鼠径ヘルニア修復術（MP 法）を開始した。症例数は2006年１月から2015年12月までの10年間で，TAPP 法：52例，MP 法：61例，合計113例を経験している。今回，一施設内での成人鼠径ヘルニアに対する手術成績などを比較検討した報告が少ないので，当院での TAPP 法と MP 法について，手術時間，術後在院日数，術後合併症，症例数の推移などの観点から比較検討し，若干の文献的検索を加え報告する。

は　じ　め　に

成人鼠径ヘルニアに対する手術は，Bassini が130年前に発表して以来[1]，数々の術式が報告され，1990年代に入り，mesh を用いたいわゆる tension-free 術式が日本に導入された。その成績が徐々に優れていることが明らかになり[2,3]on-lay 術式として，Lichtenstein 法，Mesh-plug 法（以下 MP 法）PROLENE hernia system 法，proloop 法，in-lay 術式として腹腔鏡下鼠径ヘルニア修復術，Kugel 法などが行われている。当院では山陰のなかでも比較的早期から（1995年より）積極的に腹腔鏡下鼠径ヘルニア修復術（以下 TAPP 法）を施行し[4]，on-lay 術式として2003年頃より MP 法を主に施行している。今回，一施設での成人鼠径ヘルニア症例に対する手術成績，特に当院のように比較的症例数のある TAPP 法を含めた手術成績を比較検討した報告が少ないの

Masahide FUNATSUKA et al.
松江記念病院外科
連絡先：〒690-0015 松江市上乃木3-4-1
松江記念病院外科

表1　成人鼠径ヘルニア手術症例（2006.1～2015.12）

術式	TAPP法	MP法
症例数	52	61
片側	39(75%)	58(95%)
両側	14(27%)	3(5%)
不顕性	13(25%)	—
再発例	11(21%)	0(0%)
性別(人)	男性 47 女性 5	男性 51 女性 10
平均年齢(歳)	62.1(19～89)	68.2(21～92)
手術時間(分)	93.4	26.7
在院日数(日)	7.3	5.7

で，若干の文献的検索を加え報告する。

対　　象

2006年1月から2015年12月までの10年間に当院で経験したTAPP法，MP法による成人鼠径ヘルニア手術症例を対象とした。

結果と考察

対象とした成人鼠径ヘルニア手術症例数は，TAPP法：52例，MP法：61例，合計113例であった（表1）。両側ヘルニア手術数はTAPP法：14例，MP法：3例で，TAPP法が有意に多かった。TAPP法の特徴である不顕性ヘルニアの発見率が25％と比較的高値であり，必然的に両側のヘルニアを手術する症例が高率（27％）であった。再発症例に対しては，TAPP法：7例，MP法は行われていなかった。幼少期や若年期に，Meshを使用しないIliopubic tract repair，Bassini法，Marcy法などで修復され再発した症例においては，再度前方アプローチ法で対応するにはヘルニア発生形式を十分に把握し再修復術を施行することが非常に困難であり，当院では，評価に優れているTAPP法で7例すべて対応していた。

性別は，他施設の報告[5]と同様にTAPP法，MP法伴に男性が多かった。平均年齢はTAPP法：62.1歳，MP法：68.2歳で，TAPP法のほうが有意に若かった。原因としては，MP法は硬膜外麻酔で対応，TAPP法は当然ではあるが全身麻酔での対応になる為，術中の気腹の影響も含めた術後の合併症（呼吸器感染症，循環器疾患の増悪，脳塞栓症など）を危惧し，術式を選択している事が一番の原因であろうと推察された。

手術時間は，TAPP法：93.4分，MP法：26.7分であった。MP法の手術時間は他施設とほぼ変わらないが，TAPP法は，不顕性ヘルニアの発見率が25％と比較的高く，必然的に両側のヘルニアに対しての修復術を行うことを想定していること，新しい手術器材の開発，手術手技に熟達した医師の存在，TAPP手術の経験数に基づいた手術部チームでの対応ができていることなどが，登内らの報告[6]により，手術が短時間で行えている要因であると推察された。

在院日数は，TAPP法：7.3日，MP法：5.7日であった。MP法で対応した症例は，当院では対象年齢が比較的高齢者が多いことを考慮し，術後

表２　術後合併症（2006.1～2015.12）

術式 症例数	TAPP法 52	MP法 61
合併症例	3	3
合併症発生率	5.76%	4.91%
性別（男性：女性）	男性　2　女性　1	男性　3　女性　0
平均年齢（歳）	64.6	59.3
合併症	陰嚢水腫　1 鼠径部腫脹　1	陰嚢水腫　1 血腫（出血）　1 創部感染　1
	再発　1（当院確認）	再発　0

５日目で退院するクリニカルパスを７年前より使用してはいるが[7]逸脱症例が比較的多いイメージがあり，もう少し在院日数が短いと予測していたが，TAPP 法とさほど変わらなかった。近年，Kugel 法などによる日帰り手術などの優れた報告も散見され[8]，今後，当院でも，日帰り手術を考慮したクリニカルパスの作成が急務であると考えるが，対象年齢が比較的高齢（62.1歳）であることや，早期にデスクワークを再開しなければならない患者が少ないこと，力仕事が可能な術後１週間前後での退院を希望される症例が多いことなどを加味すると，当面，早期退院・社会復帰を希望される患者の対応としては，クリニカルパス逸脱症例として対応する方が良いのではないかと考察された。

術後合併症の検討では（表２），発生率においては，TAPP 法：5.76％，MP 法：4.91％で，森ら[3]や濱野ら[5]の報告よりはやや高めではあったが，特に有意な差は認めなかった。平均年齢も TAPP 法：64.6歳，MP 法：59.3歳で特に差は認めなかった。合併症の内容は，TAPP 法においては，従来の様式や MP 法では起こりえない腹腔内臓器の損傷（腸管損傷，脈管損傷）などの重篤な合併症は認めなかったが，１例当院で施行し再発が確認できた症例は，再度 TAPP 法にて修復術が行えた。その症例の再発様式は，以前より報告・指摘されているメッシュサイズが少し小さいことや恥骨側の固定が不十分で起こった直接型の再発であった。

症例数の推移をみると（図１），TAPP 法，MP 法合わせて年間11.2例の手術症例があった。経時的には，2012年より TAPP 法症例はなく，全例 MP 法にて手術が施行されていた。原因として，一つは TAPP 法による修復術は，特に再発症例に対し積極的に施行してきたが，MP 法，Kugel 法などが標準的な術式となり，再発症例が激減したこと，今回提示しなかったが，当院では，2011年より再発症例がない事などが推察された。もう一つは，３名の常勤外科医体制で外科診療に当たっているが，山陰における外科医不足の影響を受け，新しい外科医の補充がないことと，すでに常勤医３名伴院内で管理職の立場となり，通常業務以外の管理職業務が増え，病院全体では厚生労働省が提唱する，病院勤務医の業務量軽減に対する取り組みなどは充分に行ってはいるが，まだまだ３名の常勤外科医の業務量の軽減・適正

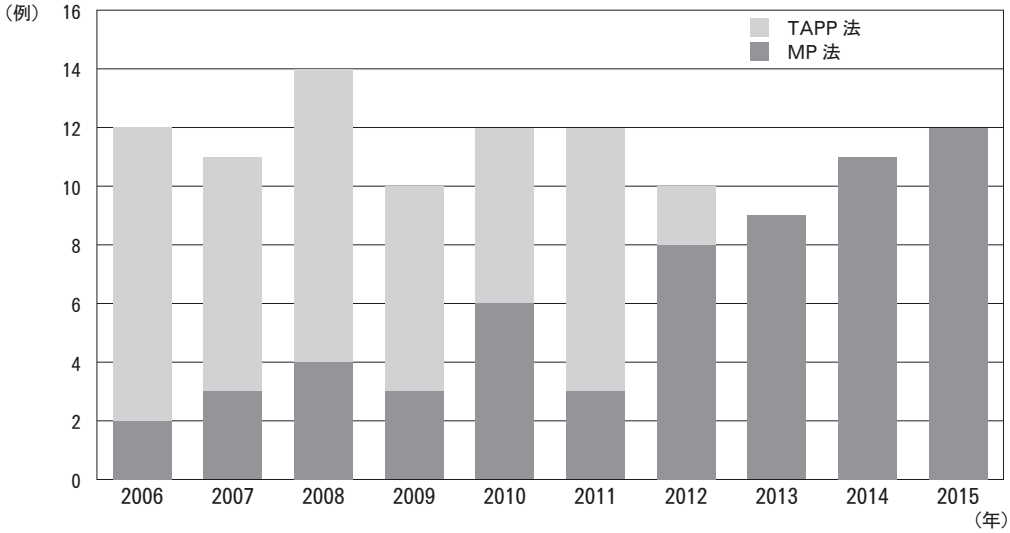

図1　当院における成人鼠径ヘルニア手術症例の推移

化に至っておらず，自然にかつ必然的に治療成績としては問題のない，手術時間が短い標準術式であるMP法を選択するようになってきたものと推察された。

結　　語

当院では，成人鼠径ヘルニア症例の高齢化，全身麻酔の適応，手術時間を考慮した業務量の適正化，および再発ヘルニア症例の減少などにより，残念ではあるが，近年TAPP法は行わず，全例MP法を選択し施行している。

確かに，前方アプローチであるMP法やKugel法などの普及，標準術式化により，再発率は激減してきてはいるものの，依然として再発症例は存在しているのは事実であり，鼠径部ヘルニア再発様式などの評価に優れ，再修復術の行いやすいTAPP法を，今後，再発症例を中心に積極的に施行しようと考えている。

文　　献

1）Bassini E: Sopra 100 casi di cura radicale dell, ernia inguinale operate col metodo dell, autore.
2）宮崎恭介，屋比久孝，小松正幸 他：Mesh-plug法による成人鼠径ヘルニア修復術の検討．日臨外医会誌 57(8)：1872-1876，1996
3）森　匡，宗田滋夫，橋本純平 他：成人鼠径ヘルニアに対するmesh-plug法の成績と他の術式との比較．日臨外会誌 59(5)：1246-1249，1998
4）舟塚雅英，山本剛史，内藤　篤 他：当院における腹腔鏡下鼠径ヘルニア根治術症例（経腹的腹膜前修復法：TAPP法）の検討．島根医学 25 4：17-20，2005
5）濱野亮輔，大塚眞哉，藤井清香 他：成人鼠径ヘルニア手術症例の臨床的検討：Mesh-Plug法とPROLENE hernia systemの比較．岡山医学会雑誌 121 12 2009：169-171
6）登内　仁，小西尚巳，横江　毅 他：鼠径部ヘルニアに対する腹腔鏡下ヘルニア修復術の短期手術成績．三重医学 55(1)：1-4，2012
7）宮崎恭介：鼠径ヘルニア根治術のクリニカルパス．臨床外科 58：221-225(増刊号)，2003
8）宮崎恭介：成人鼠径ヘルニアに対するKugel法の治療成績．臨床外科 65(12)：1565-1570，2010